JUAN DIEGO VARGAS MURCIA
Residente de Neurología

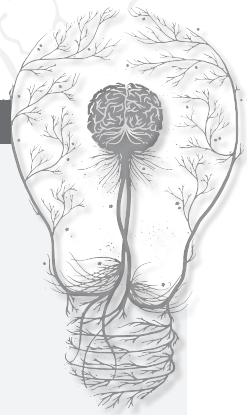

Imitadores del ataque cerebrovascular isquémico

En igualdad de condiciones,
la explicación más sencilla suele ser la más probable.

Guillermo de Ockham

Introducción

El ataque cerebrovascular isquémico (ACV) es una emergencia médica caracterizada por la presencia de déficit neurológico focal de instauración súbita, cuyo diagnóstico temprano permite a los pacientes beneficiarse de terapias dependientes del tiempo, como la trombólisis intravenosa y la trombectomía mecánica [1]. No obstante, existen algunas condiciones con presentación clínica similar o falsos positivos que, en conjunto, se denominan "imitadores del ACV"; no deben confundirse con los falsos negativos o también llamados "camaleones del ACV", que son presentaciones inusuales del evento isquémico (inicio no súbito, manifestaciones no explicadas por una lesión única, síntomas positivos como parestesias, movimientos anormales, convulsiones, etc.) y podrían sugerir trastornos distintos a la isquemia cerebral [2].

Se ha estimado que la frecuencia promedio de los imitadores del ACV, en el servicio de urgencias, oscila entre 15–25% [3,4].

De estos, los más comunes son crisis epilépticas, trastornos de cefalea y migraña, hipoglicemia y trastorno funcional [5,6].

Una de las inquietudes que se desprenden de un diagnóstico incorrecto de ACV, es la seguridad de la administración trombolítica intravenosa a pacientes con imitadores (por ejemplo, desarrollo de hemorragia del sistema nervioso central), ya que la tasa de pacientes llevados a la misma es de 1–20% [7]. Si bien se ha observado asociación entre el aumento de la terapia trombolítica en pacientes con imitadores del ACV y la disminución en los tiempos para aplicar el tratamiento [8], ésta parece ser segura en este grupo de pacientes. Lo anterior justifica el porqué es recomendable usar este tipo de tratamiento ante la sospecha de ACV, más que evitarla en pacientes potencialmente candidatos, con las consecuencias deletéreas que esto acarrea [9,10].

Diagnóstico de los Imitadores del ACV

El reconocimiento de las distintas condiciones que pueden imitar a la isquemia aguda depende de varios factores, como los signos y síntomas manifestados, factores epidemiológicos e historia, tiempo de inicio del déficit, territorio vascular comprometido (anterior, posterior) y las modalidades de neuroimágenes que se tengan disponibles. En la tabla factores orientadores hacia ACV vs imitadores, se consignan algunos de esos factores, categorizados según orienten al diagnóstico de ACV o hacia un imitador, así como aquellos que no son concluyentes [7,11].

A continuación, se enuncian algunos tipos de imitadores, haciendo énfasis en sus características clínicas e imagenológicas.

Tabla 1. Factores que orientan hacia ACV vs imitador

	Sugiere ACV	Sugiere imitador	No concluyente
Epidemiología/ historia	Fibrilación atrial	Epilepsia Migraña Deterioro cognitivo	Edad Género Hipertensión Hiperlipidemia Tabaquismo Diabetes Enfermedad coronaria

Tabla 1. Factores que orientan hacia ACV vs imitador (cont.)

	Sugiere ACV	Sugiere imitador	No concluyente
			Enfermedad vascular periférica ACV previo Malignidad Enfermedad renal crónica Insuficiencia cardíaca Apnea obstructiva del sueño Abuso de alcohol Uso previo de anticoagulantes o antiagregantes Uso previo de estatinas Trastorno psiquiátrico
Síntoma/signo	Debilidad focal Hemiparesia Disartria Parálisis de la mirada horizontal Disfunción/ negligencia visoespacial Síntomas focales en distribución anatómica vascular Desviación ocular	Pérdida de la consciencia Afasia global sin hemiparesia Dolor torácico	Parestesias Cefalea Desorientación Mareo/vértigo Pérdida del campo visual Afasia/pérdida del habla o lenguaje Déficit clínico de menor gravedad (NIHSS menos de 10) Parálisis facial Convulsiones al inicio

Modificado de: Brit Long, MD and Alex Koyfman M. Clinical mimics: an emergency medicine-focused review of stroke mimics. J Emerg Med. 2017;52(2):176–183 y Nguyen PL, Chang JJ. Stroke mimics and acute stroke evaluation: Clinical differentiation and complications *after intravenous tissue plasminogen activator. J Emerg Med. 2015;49(2):244–52.*

Crisis epilépticas

Las crisis epilépticas y los fenómenos postictales pueden presentarse con déficit neurológico focal, como: debilidad, alteraciones de la sensibilidad, afasia y negligencia. En especial, se conoce como parálisis de Todd a la debilidad unilateral postictal, que puede durar horas o días, dando cuenta de casi el 20% de los imitadores del ACV [2].

Si bien, muchas de las crisis no son presenciadas, algunas pistas pueden orientar al diagnóstico, como: historia de epilepsia, presencia de movimientos anormales, automatismos, pérdida de la consciencia, estado de confusión postictal. No obstante, algunas de las manifestaciones no son tan precisas, como la incontinencia urinaria cuya sensibilidad es 38% y especificidad 57%, o la mordedura de la lengua con sensibilidad de 33% y especificidad 96%. Esta última soporta más el diagnóstico de crisis epilépticas si la mordedura es hacia un lado de la lengua [2,3,12,13].

La presencia de crisis al inicio de un ACV (hasta el 8% de los casos) puede dificultar el diagnóstico. Sin embargo, esto no contraindica la administración de trombólisis intravenosa si por lo demás está indicada [7].

En las imágenes de resonancia magnética (IRM), usualmente, se observa hiperintensidad en la secuencia DWI (diffusion weighted-imaging) que no sigue la distribución de un territorio vascular, a diferencia del infarto isquémico y frecuentemente se correlaciona con actividad epileptiforme en el electroencefalograma (EEG). Además, los cambios en la actividad ictal respetan la unión gris-blanca con mínimo compromiso de la sustancia blanca; también puede detectarse realce leptomeníngeo con la administración del contraste [14,15].

Trastornos de cefalea y migraña

La migraña da cuenta del 10% de los imitadores. La migraña con aura puede presentar distintos fenómenos neurológicos que pueden ser confundidos como eventos isquémicos, como entumecimiento del aura sensitiva y afasia en el aura del lenguaje. Los síntomas positivos (parestesias, fotopsias) se presentan al inicio de los ataques, más que los síntomas negativos (entumecimiento, pérdida visual). A diferencia del ACV que tiene una instauración súbita, en la migraña hay una diseminación de los síntomas, usualmente de positivos a negativos, siguiendo un proceso denominado depresión cortical propagada. Se debe sospechar un evento isquémico, cuando se produce una pérdida súbita sensitiva, mientras que una marcha o progresión de parestesias unilaterales del

brazo hacen pensar más en un cuadro de migraña con aura. Los ACV también se pueden presentar con cefalea y en este caso es más común que haya compromiso de la circulación posterior [16]. El escotoma centellante del aura visual es fácilmente distinguible de los síntomas negativos de la isquemia [13,17].

Por otro lado, la migraña hemipléjica no está clasificada dentro del grupo de migraña con aura típica. Se caracteriza por reversibilidad tanto de los síntomas motores (menos de 72 horas) como de los no motores. Es de anotar que no siempre hay presencia de cefalea, aunque a menudo se acompaña o es precedida dentro de 60 minutos por aura. La historia familiar de migraña hemipléjica familiar orienta a este diagnóstico de transmisión autosómica dominante con alta penetrancia [17,18].

Una entidad rara para considerar es la "cefalea y síntomas neurológicos con linfocitosis en el líquido cefalorraquídeo" ("HaNDL", por sus siglas en inglés), caracterizada por cefalea y déficits neurológicos que se limitan dentro de las 12 horas de presentación, pleocitosis linfocítica, predominio en mujeres jóvenes, la entidad resuelve espontáneamente dentro de tres meses. De manera similar, hay otro trastorno de cefalea que presenta déficits neurológicos transitorios, se denomina "ataques de migraña similares a ACV después de radioterapia" (SMART, por sus siglas en inglés), cuyas características son radioterapia remota sin evidencia de malignidad recurrente, ataques consistentes con migraña o migraña complicada, realce temporal al contraste en IRM, y recuperación de los síntomas en las semanas siguientes [3,7,13].

Las imágenes en migraña pueden mostrar áreas cerebrales de edema citotóxico reversible (restricción a la difusión en los mapas DWI y ADC) y valores aumentados de volumen sanguíneo cerebral (CBV). En casos raros, los pacientes pueden sufrir infarto migrañoso con lesiones permanentes (0.5–1,5% de los ACV); por otro lado, se pueden ver anormalidades como hipoperfusión con tiempo de tránsito medio (MTT) retrasado, disminución del flujo sanguíneo cerebral (CBF) y CBV, que a diferencia del ACV, afectan más de un territorio vascular, pueden ser bilaterales y de predominio posterior [6,19].

Trastornos metabólicos

Los trastornos del sodio, la glucosa, sepsis y encefalopatía hepática pueden imitar al ACV, aunque éstos de manera característica se acompañan de confusión. La hipoglicemia (generalmente menos de 45 mg/dL) puede provocar déficits focales como hemiplejía (derecha es más común), por lo que es fun-

damental buscarla ante la sospecha de ACV y tener presente manifestaciones asociadas como signos autonómicos, crisis epilépticas y nivel de consciencia reducido; es de anotar que las manifestaciones pueden permanecer luego de la corrección de la glicemia. Es posible observar áreas hiperintensas transitorias en DWI con disminución moderada de la señal en ADC (apparent diffusion coefficient). La sustancia blanca (centro semioval, corona radiada, cápsula interna, esplenio del cuerpo calloso) se compromete de forma temprana, a menudo de forma bilateral, asimétrica, sin respetar territorio vascular; de forma tardía y severa, se compromete la corteza bilateralmente, asimétrica, y los ganglios basales, respetando los tálamos [15,19].

Por otro lado, la hiperglicemia también puede ser causante de trastornos del movimiento como hemicorea o hemibalismo semejando al ACV ganglio-basal; sobre todo, cuando los niveles son tan altos como para provocar cetoacidosis diabética o estado hiperosmolar hiperglucémico. Las imágenes pueden mostrar lesiones asimétricas uni o bilaterales en los ganglios basales, comúnmente en el putamen y/o caudado, observándose hiperdensas en la tomografía (TAC), o en las IRM hiperintensas en T1, hipointensas en T2, y pueden mostrar restricción a la difusión en DWI-ADC [3,19].

Hiper e hiponatremia pueden ser imitadores de ACV, esta última especialmente con disminuciones rápidas por debajo de 120 mmol/L [13,19]. Cuando la hiponatremia se acompaña de confusión siempre es importante tener en cuenta la posibilidad de encefalitis como diagnóstico diferencial por lo que, aunque este tipo de trastorno hidroelectrolítico se debe pensar como un imitador de ACV, es importante pensar en el contexto clínico del paciente para, de esta forma, evitar que se descuiden otros diagnósticos neurológicos graves [13].

La encefalopatía hepática puede provocar déficits neurológicos debidos a hiperamonemia aguda. Los pacientes usualmente están encefalopáticos, pueden tener convulsiones y desarrollar disminución gradual del nivel de consciencia hasta llegar a coma. Las IRM muestran hiperintensidades simétricas bilaterales en T2/FLAIR (Fluid-attenuated inversion recovery) en la ínsula, giro cingulado y ganglios basales, respetando las regiones occipitales y perirolándicas, y la sustancia blanca [6,7,19].

La "encefalomiopatía mitocondrial con acidosis láctica y episodios similares a ACV" (MELAS, por sus siglas en inglés) es un trastorno heredado raro, de niños y adultos jóvenes, en el que hay disfunción en la producción energética intracelular, y ocasiona déficits neurológicos transitorios con IRM que mues-

tra restricción a la difusión en región parietoocipital, sin respetar territorios vasculares, que aparecen y recurren, o pueden haber cambios crónicos con el tiempo [13,15,19].

Trastornos funcionales

Los trastornos funcionales pueden manifestarse con síntomas sospechosos de ACV como déficits motores o sensitivos. Se diagnostican mediante la identificación de "signos positivos" que demuestran incongruencias en los hallazgos al examen neurológico y los síntomas referidos por el paciente. Uno de los signos que puede acompañar un trastorno funcional es el signo de Hoover que consiste en una extensión de la pierna "paralizada" cuando se flexiona la pierna contralateral contra resistencia. La sensibilidad de este signo alcanza un 63% y la especificidad hasta un 100% [20]. Otros detalles como la inconsistencia en el grado de debilidad, por ejemplo, un paciente que no puede mover la pierna pero que puede caminar o una cara densa hemipléjica o alteraciones sensoriales de distribución no anatómica. No es apropiado considerarlo un diagnóstico de exclusión tras investigar causas orgánicas y obtener una IRM normal. Puede aumentar la sospecha de un trastorno funcional la edad temprana de presentación, historia de enfermedad psiquiátrica y un evento emocional desencadenante [3,5,19].

Infecciones y toxicidad por medicamentos-drogas

Infecciones del sistema nervioso central, como la encefalitis herpética, presentan manifestaciones generales como fiebre, encefalopatía, cefalea, pero también puede imitar al ACV con signos focales. Incluso, estos últimos pueden preceder el desarrollo de fiebre en ciertos casos. Las IRM revelan edema cortical asimétrico temporal medial, frontal inferior, ínsula y sistema límbico, hiperintensidad en DWI aislada o restricción a la difusión y, en ocasiones, sangrado temprano. En la TAC se puede observar hipodensidad en la región temporal [14,15].

La toxicidad por medicamentos puede simular isquemia aguda, tal y como la fenitoína que puede ocasionar ataxia, disartria y nistagmus, que pudieran ser atribuidos a ACV de fosa posterior. La neurotoxicidad por cefepime también se ha descrito, con presencia de alteraciones del estado de consciencia y afasia, especialmente, en pacientes con disfunción renal y dosis no ajustadas a

depuración renal. Otros medicamentos como metotrexate y quimioterapéuticos también pueden tener manifestaciones de neurotoxicidad [13].

La intoxicación aguda y el consumo crónico de alcohol se asocian con diversas manifestaciones neurológicas. Hay un síndrome poco común denominado "encefalopatía subaguda con crisis epilépticas en el alcoholismo crónico" (SESA, por sus siglas en inglés), que se caracteriza por actividad epiléptica focal o generalizada, descargas periódicas lateralizadas en el EEG, y déficits neurológicos focales y transitorios [6,13,14].

El abuso de drogas tiene el potencial de ocasionar vasoespasmo reversible, vasculitis o eventos embólicos que pueden causar isquemia aguda, y se debe sospechar en pacientes jóvenes con síntomas compatibles con ACV. Las imágenes muestran compromiso de territorios limítrofes (también conocidos como "watershed"); en usuarios de heroína, el compromiso del globus pallidus es común [15].

Lesiones ocupantes de espacio

Los tumores intracraneales pueden presentar "ataques tumorales" que son episodios de síntomas similares al ACV en el 5% de los casos, a pesar de que típicamente los déficits son lentamente progresivos. Se cree que esto puede ocurrir por robo o compresión vascular, embolia del tumor, cambios de la presión intracraneal, parálisis postictal y hemorragia intratumoral. La TAC muestra algún grado de edema vasogénico, en forma de hipodensidad subcortical digitiforme, que se distingue del edema citotóxico del ACV que causa disminución de la diferenciación materia gris-blanca. En las IRM hay efecto de masa con realce al contraste, usualmente no hay cambios en DWI, aunque puede haber restricción cuando hay alto componente celular, y la perfusión puede mostrar valores aumentados de CBV en los tumores de alto grado [2,13,14].

En los gliomas de alto grado, las imágenes pueden ser sugestivas de ACV por la hipodensidad en la TAC, los cambios en DWI e incluso ausencia de realce al contraste en las IRM; se debe precisar que la trombólisis intravenosa está contraindicada en tumores cerebrales [13].

Los abscesos cerebrales también son imitadores, se deben sospechar ante la presencia de síntomas generales y marcadores inflamatorios. No obstante, en algunos casos pueden no encontrarse signos de infección, reportándose fiebre en un 53% y leucocitosis en 60% de los pacientes. La otitis y la mastoiditis son las principales condiciones causantes de abscesos cerebrales. Las IRM mues-

tran imágenes quísticas con realce al contraste en anillo bien definidas, hipertintensidad en DWI e hipointensidad en ADC por su contenido viscoso [6,11,15].

Mareo / vértigo

En vista de que el ACV de fosa posterior puede presentarse con vértigo aislado, sin otros déficits neurológicos, es posible que un episodio de vértigo agudo de causa periférica pueda imitarlo. En este sentido, características como edad avanzada, factores de riesgo cardiovascular, dolor craneocervical, pueden orientar a causa central, mas no son indispensables. Para determinar que los síntomas vestibulares son de origen periférico, es de utilidad aplicar la batería "HINTS+" mediante la cual un impulso cefálico anormal, un nistagmus horizontal unidireccional, ausencia de skew a la prueba de cobertura ocular alternante y ausencia de hipoacusia al roce de los dedos (los cuatro hallazgos), descartan con precisión la presencia de ACV como causa del vértigo [5,21].

Una de las causas de mareo puede ser el síncope o presíncope, que pueden ser confundidos como ACV de fosa posterior, por la alteración del estado de consciencia; pero, tiene distintos orígenes como cardiogénico, neurogénico, ortostático, hipoglicemia, hemorragia subaracnoidea, robo de la subclavia, etc. Algunos autores estiman que el síncope puede dar cuenta de hasta el 20% de los imitadores del ACV [7]; el compromiso unilateral de nervios craneales permitirá identificar un infarto en territorio vertebrobasilar [11,13].

Condiciones neurovasculares

Son múltiples las condiciones vasculares que pueden presentar déficit neurológico súbito, como el ACV hemorrágico, trombosis venosa cerebral, malformaciones arteriovenosas piales, fístula dural arteriovenosa, aneurismas, cavernomas entre otros. Generalmente, no representan un desafío imagenológico, por lo que se describirán algunas que sí lo son.

La angiopatía cerebral amiloidea es una condición causada por el depósito de β-amiloide en las arterias de la corteza cerebral y leptomeninges. Está relacionada con la edad, con mayor prevalencia en personas con demencia, y se asocia a desarrollo de hemorragia cerebral lobar. Por lo anterior, puede causar déficits neurológicos transitorios, denominados "crisis amiloideas", como parestesias que se diseminan y duran minutos. En las imágenes se pueden observar microhemorragias cerebrales o hemorragias subaracnoideas de la convexidad en la región cerebral correspondiente [13].

El síndrome de encefalopatía posterior reversible ("PRES", por sus siglas en inglés) se caracteriza por la presencia de edema vasogénico cortical y subcortical, con manifestaciones neurológicas como cefalea, crisis epilépticas y alteraciones visuales (en raras ocasiones hemiparesia y afasia). Los factores de riesgo para desarrollarlo son hipertensión arterial no controlada, eclampsia, sepsis, uso de quimioterapéuticos (como tacrolimus y ciclosporina). Las IRM comúnmente muestran hiperintensidades corticales y subcorticales en las secuencias T2, FLAIR y DWI sin restricción a la difusión, de localización parietooccipital, bilateral y simétrica, y en menor medida en la región frontal. Algunos casos agresivos pueden mostrar restricción a la difusión y hemorragia intracraneal. En la angiografía pueden detectarse anormalidades vasculares hasta en un tercio de los pacientes, como vasoconstricción arterial distal o áreas focales de vasoconstricción y/o vasodilatación con apariencia de "collar de cuentas". Los estudios de perfusión muestran disminución en CBV y CBF [15,19,22].

Otra condición para considerar es el síndrome de vasoconstricción cerebral reversible ("RCVS", por sus siglas en inglés), en el cual se produce constricción reversible segmentaria o multifocal de las arterias cerebrales, que resuelve dentro de uno a tres meses. Se manifiesta por cefaleas intensas denominadas "en trueno", cefaleas recurrentes y puede acompañarse de manifestaciones neurológicas como crisis epilépticas, déficits focales transitorios o persistentes. En el 60% de los casos se identifica un factor predisponente como trauma, hipertensión, tumor cerebral, hemorragia subaracnoidea no aneurismática, embarazo, posparto, medicamentos vasoactivos simpaticomiméticos o serotoninérgicos, y drogas ilícitas como marihuana, éxtasis, cocaína. Las imágenes vasculares muestran múltiples áreas de constricción y dilatación arterial, con apariencia de "collar de cuentas" o "cadena de salchichas", en diferentes territorios arteriales (anterior y posterior), con progresión centrípeta, afectando principalmente arterias de tamaño grande y mediano. Los estudios de perfusión pueden mostrar hipoperfusión multifocal en territorios limítrofes que pueden progresar a infarto [19,23].

Trastornos autoinmunes y desmielinizantes

Los ataques o recaídas de enfermedades desmielinizantes, como la esclerosis múltiple, pueden debutar con síntomas como afasia, paresias, compromiso de pares craneales o alteraciones visuales. En la TAC se pueden observar zonas hipodensas en sustancia blanca profunda y periventriculares, que pueden ser

confundidos con infartos lacunares. En las IRM, usualmente no hay cambios en DWI, pero puede encontrarse restricción a la difusión en placas desmielinizantes activas, con realce en anillo incompleto [6,15].

La "inflamación linfocítica crónica con realce perivascular pontino sensible a esteroides" ("CLIPPERS", por sus siglas en inglés), se caracteriza por ataxia y diplopía de curso progresivo que pudieran simular un ACV subagudo. Las IRM muestran realce con el medio de contraste disperso en el puente, bulbo, pedúnculo cerebeloso medio y mesencéfalo; biopsias de estos pacientes han demostrado infiltración linfocítica en la sustancia blanca, de predominio perivascular.

Trastornos de la unión neuromuscular como la miastenia gravis, eventualmente podrían imitar al ACV, en presencia de síntomas agudos como dificultad para hablar o en la deglución. No obstante, el mejoramiento de los síntomas en la mañana y la presencia de fatigabilidad son pistas clave para descartar origen isquémico, sumado a la ausencia de hallazgos en las neuroimágenes [13].

Canalopatías

La ataxia episódica primaria es una canalopatía hereditaria autosómica dominante, ocasionada por mutaciones en los canales de calcio y potasio dependientes de voltaje. Se caracteriza por disfunción cerebelosa con episodios de ataxia y desequilibrio, pero también puede haber síntomas como vértigo, nistagmus, náuseas y emesis, que podrían ser confundidos con ACV de fosa posterior [13,24].

Otras canalopatías hereditarias que pueden imitar isquemia aguda son las parálisis periódicas hipocalémicas e hipercalémicas, causadas por mutaciones en canales de calcio y sodio. Se caracterizan por ataques súbitos de debilidad generalizada flácida, en relación con la ingesta de alimentos, realización de ejercicio, entre otros desencadenantes [13].

Recrudecimiento de déficits después de un ACV

El empeoramiento transitorio de déficits post-ACV o reemergencia de déficits previos relacionados a un ACV, en el contexto de factores tóxicos o metabólicos desencadenantes, puede ser otro imitador de isquemia aguda. Los síntomas usualmente son leves, afectándose principalmente la función motora, sensitiva y lenguaje, con resolución tras el retiro del factor desencadenante, y retorno al estado basal dentro de uno a dos días. Dentro de los precipitantes

importantes están las infecciones, hipotensión, hiponatremia, insomnio, estrés, uso de benzodiazepinas; se han identificado factores de riesgo como ser mujer, afroamericano, presencia de factores de riesgo vasculares, déficits graves, infartos de sustancia blanca profunda en el territorio de la arteria cerebral media. Las IRM revelan infarto o hemorragia crónica, sin evidencia de nuevo ACV (DWI sin lesiones), sin oclusión de una arteria cerebral nueva o estenosis hemodinámicamente significativa. Tampoco hay evidencia de actividad epiléptica en el EEG [25,26].

Consecuencias de los imitadores

El diagnóstico tardío de una enfermedad imitadora de ACV, generalmente, no constituye un problema. La toma de glucosa en sangre en el momento del ingreso, o antes, detectará fácilmente la hipoglucemia, y las imágenes cerebrales detectarán tumores. La migraña, las convulsiones aisladas y los trastornos funcionales pueden ser más difíciles de diagnosticar al ingreso, pero el tener un retraso en el diagnóstico no traerá consecuencias importantes en el paciente [3]. En un estudio prospectivo de cinco años realizado, entre 2009 y 2013, por Tsivgoulis et al., en el que analizaron 516 pacientes que fueron tratados con trombólisis (IVT), 76 eran casos con una enfermedad imitadora. De todos éstos, sólo uno presentó hemorragia intracerebral sintomática y no se presentaron casos de edema orolingual o hemorragias extracraneales mayores. En un metaanálisis de nueve estudios (8942 pacientes tratados con IVT) realizado por este mismo grupo, se encontró que entre 392 pacientes que tuvieron, posteriormente, un diagnóstico de una enfermedad imitadora, sólo el 0.5% presentó hemorragia intracerebral y el 0.3% edema orolingual, una tasa que es mucho más pequeña que los pacientes con un diagnóstico real de ACV y que recibieron terapia trombolítica [27].

Conclusiones

En la práctica clínica existen múltiples imitadores de ACV los cuales fueron descritos previamente. Sin embargo, éstos no deben constituir una limitante para instaurar terapia trombolítica de manera oportuna y rápida. Tardarnos 15 minutos para tratar de identificar, de manera precisa, un imitador de ACV probablemente causará deterioro en el 99% de los pacientes y sólo permitirá la identificación de 1% de los pacientes que recibirán una trombólisis in-

necesaria, siendo por lo general bien tolerada [3]. Es importante no culpar a los servicios prehospitalarios o de emergencia en alerta por imitaciones de ACV. En general, no hay consecuencias graves para el paciente. Se debe reforzar la educación de todos los implicados en la atención de este tipo de paciente, para identificar de manera adecuada las presentaciones del accidente cerebrovascular.

Referencias

1. Powers WJ, Rabinstein AA, Ackerson T, Adeoye OM, Bambakidis NC, Becker K, et al. AHA / ASA Guideline Guidelines for the Early Management of Patients With Acute Ischemic Stroke : 2019 Update to the 2018 Guidelines for the Early Management of Acute Ischemic Stroke. 2019. 1–75 p.
2. Peter M Fernandes, William N Whiteley, Simon R Hart RA-SS. Stroke mimics and chameleons. Pr Neurol. 2013;13:21–8.
3. Moulin S, Leys D. Stroke mimics and chameleons. Curr Opin Neurol. 2019;32(1):54–9.
4. Dawson A, Cloud GC, Pereira AC, Moynihan BJ. Stroke mimic diagnoses presenting to a hyperacute Stroke unit. Clin Med J R Coll Physicians London. 2016;16(5):423–6.
5. Yew KS, Cheng EM. Diagnosis of acute stroke. Am Fam Physician. 2015;91(8):528–36.
6. Danière F, Edjlali-Goujon M, Mellerio C, Turc G, Naggara O, Tselikas L, *et al*. MR screening of candidates for thrombolysis: How to identify stroke mimics? J Neuroradiol. 2014;41(5):283–95.
7. Brit Long, MD and Alex Koyfman M. Clinical mimics: an emergency medicine-focused review of stroke mimics. J Emerg Med. 2017;52(2):176–183.
8. Liberman AL, Liotta EM, Caprio FZ, Ruff I, Maas MB, Bernstein RA, *et al*. Do efforts to decrease door-to-needle time risk increasing stroke mimic treatment rates? Neurol Clin Pract. 2015;5(3):247–52.
9. Tsivgoulis G, Safouris A, Alexandrov A V. Safety of intravenous thrombolysis for acute ischemic stroke in specific conditions. Expert Opin Drug Saf. 2015;14(6):845–64.

10. Powers WJ, Rabinstein AA, Ackerson T, Adeoye OM, Bambakidis NC, Becker K, *et al.* 2018 Guidelines for the Early Management of Patients With Acute Ischemic Stroke: A Guideline for Healthcare Professionals From the American Heart Association/American Stroke Association. Vol. 49, Stroke. 2018. 46–110 p.

11. Nguyen PL, Chang JJ. Stroke mimics and acute stroke evaluation: Clinical differentiation and complications after intravenous tissue plasminogen activator. J Emerg Med. 2015;49(2):244–52.

12. Brigo F, Nardone R, Bongiovanni LG. Value of tongue biting in the differential diagnosis between epileptic seizures and syncope. Seizure. 2012;21(8):568–72.

13. Hextrum S, Biller J. Clinical Distinction of Cerebral Ischemia and Triaging of Patients in the Emergency Department: Mimics, Wake-ups, Late Strokes, and Chameleons. Neuroimaging Clin N Am. 2018;28(4):537–49.

14. Yilmaz U. Differential diagnoses of ischemic stroke using imaging. Radiologe. 2019;59(7):627–31.

15. Morales H, Kong M. Stroke Mimics: The Quest for Leptomeningeal Anastomoses and Isolated Diffusion-Weigthed MR Signal. Semin Ultrasound, CT MRI. 2018;39(5):425–40.

16. Starling AJ. Diagnosis and Management of Headache in Older Adults. Mayo Clin Proc. 2018;93(2):252–62.

17. Road C. The International Classification of Headache Disorders , 3rd edition (beta version). 2013;33(9):629–808.

18. Magauran BG, Nitka M. Stroke Mimics. Emerg Med Clin North Am. 2012;30(3):795–804.

19. Vilela P. Acute stroke differential diagnosis: Stroke mimics. Eur J Radiol. 2017;96(May):133–44.

20. McWhirter L, Stone J, Sandercock P, Whiteley W. Hoover's sign for the diagnosis of functional weakness: A prospective unblinded cohort study in patients with suspected stroke. J Psychosom Res [Internet]. 2011;71(6):384–6.

21. Saber Tehrani AS, Kattah JC, Kerber KA, Gold DR, Zee DS, Urrutia VC, *et al.* Diagnosing stroke in acute dizziness and vertigo pitfalls and pearls. Stroke. 2018;49(3):788–95.

22. Liman TG, Siebert E, Endres M. Posterior reversible encephalopathy syndrome. Curr Opin Neurol. 2019;32(1):25–35.

23. Ducros A, Bousser M-G. Reversible Cerebral Vasoconstriction Syndrome. Emerg Radiol COFFEE Case B. 2009;9:256–267.

24. Graves D, Hess EJ, Hanna MG, Griggs RC, Baloh RW. Primary episodic ataxias: diagnosis , pathogenesis and treatment. 2007;2484–93.

25. Barrett KM, Levine JM, Johnston KC. Diagnosis of stroke and stroke mimics in the emergency setting. Contin Lifelong Learn Neurol. 2008;14(6):13–27.

26. Topcuoglu MA, Saka E, Silverman SB, Schwamm LH, Singhal AB. Recrudescence of deficits after stroke: Clinical and imaging phenotype, triggers, and risk factors. JAMA Neurol. 2017;74(9):1048–55.

27. Tsivgoulis G, Zand R, Katsanos AH, Goyal N, Uchino K, Chang J, *et al*. Safety of Intravenous Thrombolysis in Stroke Mimics. Stroke. 2015;46(5):1281–7.